CHIRURGISCHE ALLGEMEINE

CHAZ 5+6_2020 ZEITUNG FÜR KLINIK UND PRAXIS Sonderveröffentlichung

Henning Niebuhr, Georgios Kolios, Ferdinand Köckerling, Wolfgang Reinpold, Halil Dag

Symptomatische Rektusdiastase dritten Grades

Ralf Wilke

Minimalinvasive Narbenhernienchirurgie: Vom IPOM zu e-MILOS

Neues aus der Industrie

© 2020 Dr. R. Kaden Verlag, Heidelberg Nachdruck nur mit Genehmigung des Verlages

Henning Niebuhr[1], Georgios Kolios[1], Ferdinand Köckerling[2], Wolfgang Reinpold[3], Halil Dag[1]

Symptomatische Rektusdiastase dritten Grades

Kombiniertes plastisch-/bauchwandchirurgisches Vorgehen – die „MAO Procedure"

Die Rektusdiastase gerät zunehmend in den Fokus der Bauchwandchirurgen. Insbesondere die Kombination von Bauchwandhernie(n) und vorwiegend weiblicher Rektusdiastase steht dabei im Vordergrund. Gerade nach mehreren Schwangerschaften oder einer Mehrlingsschwangerschaft ist die Bauchwand häufig erheblich erschlafft – ein Umstand, der zu verschiedenen relevanten Symptomen führen kann. Die sogenannte MAO Procedure beschreibt den maximal-offenen Zugang zur Rektusdiastase durch die Bildung eines proximal gestielten Weichgewebslappens der Bauchwand, der durch den plastischen Chirurgen präpariert wird. Dadurch ist die komplette anteriore Bauchwand frei zugänglich für den Herniechirurgen.

Die Rektusdiastase gerät zunehmend in den Fokus der Bauchwandchirurgen. Insbesondere die Kombination von Bauchwandhernie(n) und vorwiegend weiblicher Rektusdiastase steht dabei im Vordergrund. Gerade nach mehreren Schwangerschaften oder einer Mehrlingsschwangerschaft ist die Bauchwand häufig erheblich erschlafft – ein Umstand, der zu verschiedenen relevanten Symptomen führen kann: So etwa einer stark geschwächten Bauchpresse mit konsekutiver Defäkatikonseinschränkung, erheblichen Rückenschmerzen durch die fehlende ventrale Stabilität der Bauchwand, zum Teil massivem Hautüberschuss mit Nabeldeformität und dadurch bedingter „Scheinschwangerschaft" sowie Striae distensae mit entsprechender Ansprache der betroffenen Frauen und schließlich die daraus resultierende psychische Belastung (→ Abb. 1).

[1] Hanse-Herniezentrum Hamburg, [2] Herniezentrum Vivantes Klinikum Spandau, Berlin, [3] Herniezentrum Wilhelmsburger Krankenhaus Groß-Sand, Hamburg

Definiert wird die Rektusdiastase als unnatürliches, erworbenes Auseinanderklaffen beider Rektusmuskeln in der Mittellinie der vorderen Bauchwand

Die sogenannte MAO Procedure (MA – maximal, O – open) beschreibt den maximal-offenen Zugang zur Rektusdiastase durch die Bildung eines proximal gestielten Weichgewebslappens der Bauchwand, der durch den plastischen Chirurgen präpariert wird. Dadurch ist die komplette anteriore Bauchwand frei

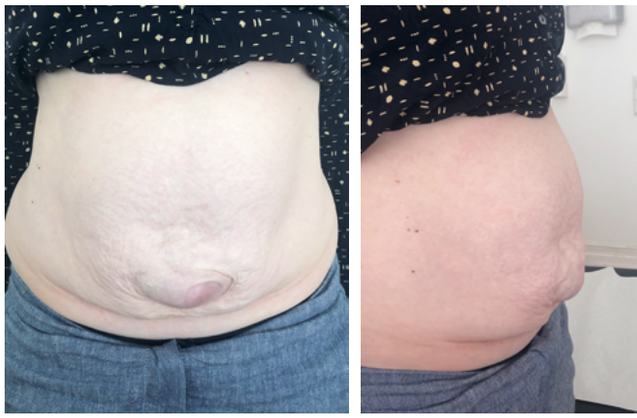

Abbildung 1_Rektusdiastase Grad 3 mit Tellernabel und Scheinschwangerschaft.

zugänglich für den dann übernehmenden Hernienchirurgen. Im Rahmen der Tagung der Deutschen Herniengesellschaft 2018 in Hamburg hat sich eine Arbeitsgruppe um Ferdinand Köckerling gebildet, um eine Klassifizierung der Rektusdiastasen zu erarbeiten. Ziel ist es, mögliche Therapien, ausgehend von einer gemeinsamen Basis, sinnvoll zu planen. Die Klassifikation teilt die Rektusdiastase in drei Schweregrade ein, die sich aus den folgenden Überlegungen ergeben: Definiert wird die Rektusdiastase als unnatürliches, erworbenes Auseinanderklaffen beider Rektusmuskeln in der Mittellinie der vorderen Bauchwand. Eine Rektusdiastase ist normalerweise zwischen zwei und zehn Zentimeter weit und zwischen zwölf und fünfzehn Zentimeter lang; in extremen Fällen wurden Weiten bis zu dreißig Zentimeter beobachtet. Pathophysiologisch ist festzuhalten, dass der Hebelarm der Rektusmuskulatur fortschreitend aus der notwendigen Position gerät und die schräge Bauchmuskulatur dadurch bedingt ihre Vorspannung verliert. Die daraus resultierende Insuffizienz der Bauchwand führt zu einer erheblichen Schwächung der Bauchpresse, so dass der notwendige intraabdominale Druck nicht mehr aufgebaut werden kann – was die genannten Symptome erklärt. Die Rektusdiastase zeigt sich klinisch als Vorwölbung im Stehen und bei Sit-ups. Diagnostisch stehen die klinische Untersuchung mit der „Zweifingermethode“ (→ Abb. 2) sowie die „Zirkelmethode“ (Caliper) zur Verfügung. Apparativ bildgebend bietet sich die dynamische Bauchwandsonographie (DAWUS) an, die dank exzellenter Auflösung hochfrequenter Schallköpfe eine präzise Darstellung der Bauchwandschichten und damit eine exakte Vermessung der Rektusdiastase ermöglicht. Ein Wert von bis zu zwei Zentimetern in der Position zwei Zentimeter oberhalb des Nabels gilt als Normalwert.

Abbildung 2_„Zwei-/Dreifingermethode“ zur Diagnose.

Gemessen werden die Rektusdiastasen-Länge und -Weite in den Positionen M1–M5 entsprechend der EHS-Klassifikation von Bauchwandhernien (→ Abb. 3). Die Rektusdiastasen-Länge wird von proximal nach distal zugeordnet (M1–M5) und in toto in Zentimetern angegeben. Danach kann die gemessene Rektusdiastasen-Weite eingeteilt werden in:

- W1: <drei Zentimeter
- W2: drei bis ≤fünf Zentimeter
- W3: >fünf Zentimeter

Bestehende Begleithernien in der Rektusdiastase werden separat verzeichnet: Nabelhernie/epigastrische Hernie/Trokarhernie/Narbenhernie (jeweils ja/nein). Die Anzahl stattgehabter Schwangerschaften wird ebenso wie Mehrlingsgeburten erfasst: Erste bis vierte Schwangerschaft (und mehr), mehrere Geburten mit Zwillingen, Trillingen und Vierlingen.
Die Beschaffenheit der Haut wird eingeteilt in drei Grade:

- S0: Keine Hautlaxität oder Hautfalten
- S1: Geringe Hautlaxität, nur wenige Falten
- S2: Ausgedehnte Hautlaxität, extreme Faltenbildung

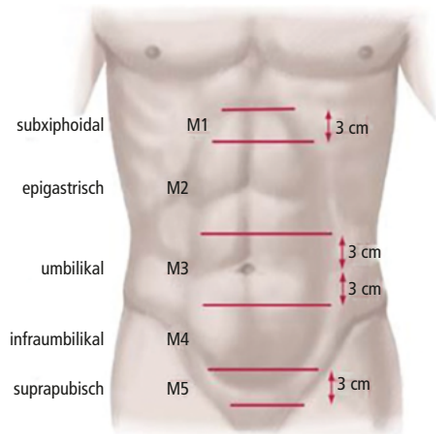

Midline	M1 subxiphoidal		
	M2 epigastrisch		
	M3 umbilikal		
	M4 infraumbilikal		
	M5 suprapubisch		
Länge: cm	Weite: cm		
Weite	W1	W2	W3
cm	<3 cm	3–≤5 cm	>5 cm

Abbildung 3_Rektusscheidenklassifikation

Eine Rektusdiastase Grad 3, W3, S2 mit Begleithernien ist eine ideale Indikation für das plastisch-/bauchwandchirurgische Hybridverfahren

Eine alleinige Korrektur einer Nabel- oder epigastrischen Hernie ohne Behandlung der Rektusdiastase ist oft – bedingt durch die schwache Bindegewebsqualität des umgebenden Gewebes – mit einer erhöhten Rezidivquote verbunden. Eine Rektusdiastase Grad 1, W1, S0-S1 ohne Begleithernien bedarf keiner operativen Therapie. Konservative Maßnahmen wie eine gezielte Physiotherapie mit Kräftigung besonders der schrägen Bauchwandmuskulatur im Sinne der Rückbildungsgymnastik gegebenenfalls in Kombination mit neuromuskulärer Elektrostimulation (NMES) gelten als Therapie der Wahl. Eine Rektusdiastase Grad 2, W2, S1 mit (oder ohne) Begleithernien ist eine gute Indikation für die folgenden endoskopischen Bauchwandoperationen:

- MILOS (Mini to Less Open Sublay OP) nach Reinpold*
- e-MILOS (endoskopische Mini to Less Open Sublay OP) nach Bittner/Reinpold*
- ELAR (Endoscopic assisted Linea Alba Reconstruction) nach Köckerling*

*Erstbeschreiber des Verfahrens

Eine Rektusdiastase Grad 3, W3, S2 mit Begleithernien ist eine ideale Indikation für das plastisch-/bauchwandchirurgische Hybridverfahren. Die genannten endoskopischen Verfahren sind prinzipiell auch bei dieser Konstellation möglich, hinterlassen jedoch im Gegensatz zum Vorgehen bei der Rektusdiastase Grad 2 einen erheblichen Haut-/Unterhaut-Gewebeüberschuss mit allen Folgen, der dann in einem zweiten Eingriff korrigiert werden muss. Daher bietet sich bei dieser Konstellation das maximal-offene, kombinierte Verfahren („MAO“) an. Ziel dieses Hybridverfahrens ist es, in einer Prozedur erstens sowohl sämtliche Hernien zu verschließen, die Rektusdiastase zu korrigieren und die Bauchwand durch Netzaugmentation in Sublay-Position zu stabilisieren. Zweitens soll im Sinne einer plastisch-chirurgischen Intervention (Abdominoplastik) der bereits bestehende und durch die stabilisierende Operation sich verstärkende Haut-/Weichgewebeüberschuss beseitigt werden, um so ein funktionell und ästhetisch ansprechendes Ergebnis zu erzielen. Bei diesem Vorgehen handelt es sich um ein rekonstruktives Verfahren, das den inneren Torso und die äußeren Haut-/Weichgewebeanteile wiederherstellt.

Schrittweises Vorgehen: Zunächst erfolgt durch den plastischen Chirurgen an der stehenden Patientin das Anzeichnen der Inzisions- und Resektionsgrenzen im Haut-/Weichgewe-

B|BRAUN
SHARING EXPERTISE

NEU

Die antimikrobiellen Eigenschaften von Silberionen sollen dabei unterstützen, die Risiken mikrobieller Besiedlung und Biofilmbildung auf der Oberfläche des Netzes zu reduzieren. (1)

(1) Hohenstein, test report no. 16.8.3.0046/Rev 1.

Optilene® SILVER MESH LP & ELASTIC

ERSTES POLYPROPYLENNETZ MIT EINGEBETTETEN SILBERIONEN

B. Braun Deutschland GmbH & Co. KG | E-Mail: naht.de@bbraun.com | www.bbraun.de

Nr. 4000811A Stand: 06/2020

bemantel inklusive einer Photodokumentation – eine Aufgabe, die viel Erfahrung und ästhetisches Einfühlungsvermögen erfordert. Wichtig hierbei ist die profunde Kenntnis und Einschätzung der Anatomie von Haut und Unterhaut, um abzuschätzen in welchem Ausmaß Gewebe reseziert werden darf, um keine Durchblutungsstörung und konsekutive Wundrand- oder Lappennekrosen zu riskieren. Nach Team-Time-Out und perioperativer Antibiotikaprophylaxe mit Einleitung der Narkose erfolgt in genauer Abstimmung mit der Anästhesie die subtile und durchaus zeitaufwändige Lagerung der Patientin mit später möglicher Lagerungsveränderung aus liegender in eine sitzende Position (beach chair) und umgekehrt. Eine Dauerkatheteranlage für die Kontrolle der Ein- und Ausfuhr von Flüssigkeiten ist für diesen längeren Eingriff erforderlich.

Abbildung 4_Freipräparierte tiefe Bauchwandschicht mit abgehobener Haut-/Unterhautgewebeschicht.

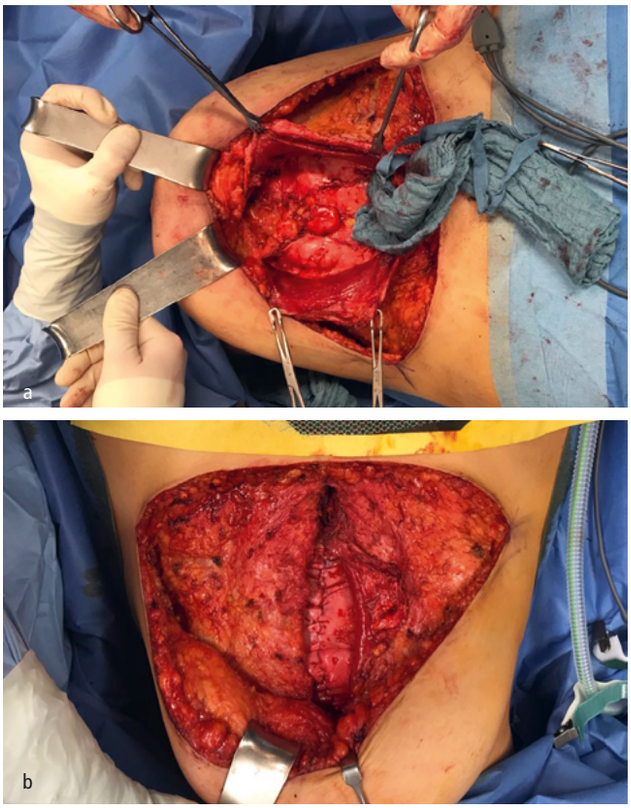

Abbildung 5_a) Eröffnete Rektusscheiden mit Blick auf die hinteren Blätter der Rektusscheiden respektive des Peritoneums. b) Geraffte hintere Blätter der Rektusscheiden.

Bei der MAO Procedure wird die Blutversorgung des Nabels deutlich reduziert, so dass mit einer Nekrose des Nabeltrichters zu rechnen ist

Nach ausgiebigem Abwaschen und Abdecken erfolgt der erste Abschnitt der Operation durch den plastischen Chirurgen: Hautinzision von Spina iliaca anterior superior bis SIAS in der Regel in Bikinihosen-Höhe, sofern nach OP-Planung möglich – bei Bedarf auch höher oder tiefer. Subtile Präparation von Cutis sowie Subcutis inklusive Scarpa- und Camper-Faszie. Komplettes Abheben von Haut und Unterhautgewebe von der Faszienlage der Bauchwand (vordere Blätter der Rektusscheiden, Linea alba und Externusaponeurose) unter weitgehender Schonung der kleinen und kleinsten Blutgefäße, um eine Ernährungsstörung von Haut und Unterhaut zu vermeiden. Häufig findet sich im Nabel eine Situation verminderter Durchblutung und ästhetisch wenig ansprechender Hautüberschussbildung, oftmals auch eine komplette Ausstülpung des Nabels („Tellernabel“), was einen Nabelerhalt kaum ermöglicht und nicht wünschenswert erscheinen lässt. Daher kann der Nabel großzügig von der Faszie abgehoben werden, ein Umstand, der die folgenden Schritte der inneren Bauchwandstabilisierung erleichtert. Bei der MAO Procedure wird die Blutversorgung des Nabels deutlich reduziert, so dass mit einer Nekrose des Nabeltrichters zu rechnen ist. Die zeitaufwändige Präparation erfolgt bis zu den Rippenbögen beidseitig und zum Xiphoid mittig. Die notwendigen Resektionen der Haut- und Unterhautgewebe erfolgen noch nicht zu diesem Zeitpunkt. Der präparierte Haut- und Weichgewebemantel wird mit NaCl angefeuchteten Bauchtüchern geschont (→ Abb. 4).

Nun erfolgt der zweite Schritt der Prozedur nach erneuter Hautdesinfektion und Handschuhwechsel durch den Bauchwandchirurgen: Es wird eine Längsinzision beider vorderer Blätter der Rektusscheiden am medialen Rand vom Xiphoid bis zur Symphyse durchgeführt. Die Rektusmuskulatur wird vorsichtig unter Respektierung der lateralen Gefäß-/Nervenbündel beidseitig ausgelöst. Die dargestellten hinteren Blätter der Rektusscheiden und die Linea alba werden in der Breite vermessen, um die Rektusdiastase dritten Grades zu dokumentieren (→ Abb. 5). Nun erfolgt die raffende Naht der massiv ausgewalzten Linea alba (Rektusdiastase) und der hinteren Blätter der Rektusscheiden am sichersten über einen in die Bauchhöhle über einen kleinen Querschnitt in die innere Bauchwand (dorsal der Linea alba unterhalb der Linea arcuata: Peritoneum) knapp über der Symphyse, flach unter die innere Bauchwand eingebrachten Bauchspatel um ein verse-

hentliches Greifen von Darmschlingen sicher zu vermeiden. Durch diese resorbierbare raffende Naht werden die Rektusdiastase sicher beseitigt und die Rektusmuskeln wieder in ihrer physiologischen Position mittig positioniert. Um die hintere Bauchwand sicher zu stabilisieren und um ein neuerliches Auftreten zuvor durch Naht nach Bruchsackpräparation verschlossene Hernien in der Mittellinie zu verhindern, erfolgt nach Nahtverschluss des Spatelzugangs die Augmentation der hinteren Bauchwand mit einem leichtgewichtigen, großporigen, mit Gentamycin getränkten, individuell zugeschnittenen Kunststoffnetz. Eine Fixation des Netzes ist in der Regel nicht erforderlich. Im Folgenden werden – nach separater Ausleitung mindestens einer 12er Redon-Drainage aus dem Netzlager, die sofort mit dem Drainagesystem konnektiert wird – die vorderen Blätter der Rektusscheiden ebenfalls mit resorbierbarem Nahtmaterial raffend miteinander vernäht. Gegebenenfalls vervollständigen raffende Nähte im Übergang zwischen gerader und schräger Bauchmuskulatur die innere Bauchwandstabilisierung.

Im dritten Schritt der OP werden die zuvor markierten Areale des Haut- und Unterhautgewebes subtil nach den Regeln des Durchblutungserhaltes reseziert

Nach der inneren Bauchwandstabilisierung übernimmt der plastische Chirurg – nach erneuter Hautdesinfektion und Handschuhwechsel: In diesem dritten und meist am längsten dauernden Schritt der Operation werden die zuvor markierten Areale des Haut- und Unterhautgewebes nach aktueller und individueller Einschätzung sehr subtil und nach den Regeln des Durchblutungserhaltes reseziert. Die verbleibende Cutis und Subcutis werden durch gezielte Fettresektion modelliert und ein neuer Nabel konstruiert. Dazu dienen „Random pattern"-Fettlappen in einem kleinen, zuvor genau angezeichneten Areal zur Bildung des „Hooding" der (neuen) Nabeloberkante. Der neue Nabel wird auf der neu geschaffenen Linea alba mit zwei Flaschenzugnähten fixiert, um eine räumlich korrekte Nabelkontur zu erzielen. Danach

LIQUIBANDFIX8®
OPEN FÜR DIE OFFENE HERNIENNETZFIXIERUNG
1.5g

LiquiBand FIX8® Open – Intuition trifft Innovation

Konzipiert für die moderne atraumatische Herniennetzfixierung bei der *offenen Leisten- und offenen Bauchwandhernienversorgung.*

- Einfache Aktivierung
- Intuitive Bedienung
- Verlässliche und starke Netzfixierung
- Verringertes Risiko für Traumata und postoperative Komplikationen

Kontakt: daniel.zessin@resorba.com

ADVANCED MEDICAL SOLUTIONS

Advanced Medical Solutions
Western Wood Way,
Langage Science Park
Plymouth, PL7 5BG, Devon, UK

Tel: +44(0) 1752 209 955
Fax: +Tel: +44(0) 1752 209 955
Fax: +44(0) 1752 209 956
Email: info@liquiband.com

Bezugsadresse:
RESORBA Medical GmbH
Am Flachmoor 16
90475 Nürnberg

Tel.: +49 9128/91150
Fax +49 9128/911591
E-Mail: infomail@resorba.com
www.liquiband.com

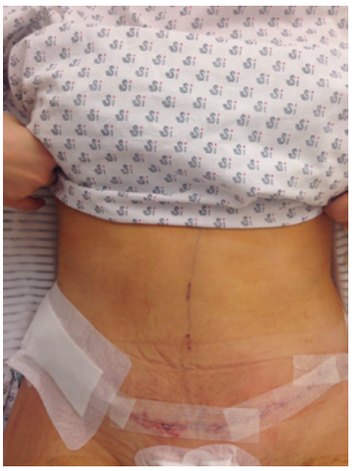

Abbildung 6_
Postoperatives Ergebnis.

wird nach Aufsetzen der Patientin die eigentliche Straffung des Haut- und Unterhautgewebes vorgenommen: Präliminar werden nach separater Ausleitung von mindestens zwei Redon-Drainagen, die ebenfalls sofort mit dem Drainagesystem konnektiert werden, beide Wundränder mit Situationsklammernähten positioniert. Nun werden zunächst beide Ränder der Scarpa-Faszien nach schrittweiser Entfernung der Hautklammern fortlaufend resorbierbar (Vicryl 0/2-0) miteinander vernäht. Letzte Korrekturen der Haut-/Unterhautränder zueinander erfolgen jetzt – insbesondere im Hinblick auf die Vermeidung von Hautaufwerfungen („love handles“) in den lateralen Wundwinkeln. Nachdem auf diese Weise eine spannungsarme Straffung der Gewebe erreicht ist, werden die beiden Hautränder ebenfalls fortlaufend intrakutan (Monocryl 3-0) miteinander vernäht. Pflasterverbände nach erneuter Hautdesinfektion und Handschuhwechsel, die Anlage einer komprimierenden Bauchbinde und das Öffnen der konnektierten Redon-Drainagen beschließen den Eingriff. Der Dauerkatheter wird nach Mobilisierung am Folgetag entfernt. Das chirurgische postoperative Prozedere wird ebenso wie die postoperative Schmerztherapie seitens der Anästhesie festgelegt. Während der früh-postoperativen Phase wird die Patientin in der Aufwacheinheit überwacht und betreut.
Die postoperative Phase auf der Bettenstation ist durch eine suffiziente Schmerzbehandlung, geplante regelmäßige Verbands- und Drainagevisiten sowie die Frühmobilisierung mit Atemtraining und Thromboseprophylaxe gekennzeichnet. Vor Entlassung erfolgt die Drainagenentfernung. In der spät postoperativen Phase sind schweres Heben und zu starkes Strecken der Bauchwand zu vermeiden. Das kontinuierliche Tragen der Bauchbinde verhindert Serombildungen. Regelmäßige postoperative interdisziplinäre Sprechstunden sind zur Kontrolle des Operationserfolges unerlässlich (→ Abb. 6).

Bei derart ausgedehnten Bauchwandrekonstruktionen sind neben allgemeinen Komplikationen wie Thrombose, Embolie und Pneumonie, die Prophylaxen entsprechend den Leitlinien erfordern, lokale Komplikationen wie: Serome, Hämatome, Infektionen – jeweils oberflächlich und/oder tief und die Wundrandnekrose sowie die Nabelnekrose besonders gefürchtet. Um diesen vorzubeugen sind ein strikt einzuhaltendes Wund-/Verbandmanagement, eine suffiziente Schmerztherapie sowie im Einzelfall neben der Antibiotikaprophylaxe auch eine Metaphylaxe erforderlich.

Bauchwand- und plastische Chirurgen sind sich einig, dass eine symptomatische Rektusdiastase dritten Grades operativ korrigiert werden sollte

Im Zeitraum 1. September 2018 bis zum 31. Dezember 2019 wurden im Hanse-Hernienzentrum Hamburg einundzwanzig Hybridoperationen in der hier vorgestellten Technik durchgeführt. Die durchschnittliche Eingriffsdauer betrug 210 Minuten. Die durchschnittliche stationäre Verweildauer der Patientinnen betrug 4,5 Tage. Allgemeinkomplikationen sahen wir keine. In einem Fall kam es zu einer Infektion der tiefen Bauchwandschicht retromuskulär, die zu insgesamt zwei Revisionsoperationen führte, bevor ein gutes Ergebnis erzielt wurde. Postoperativ wurde in allen Fällen eine signifikante Verbesserung der bereits beschriebenen Symptome erreicht.
Aus der plastisch-chirurgischen Literatur sind verschiedene Klassifikationen bekannt: So etwa die Klassifikation nach Nahas, basierend auf der myofaszialen Deformität, die Klassifikation nach Rath, basierend auf der Bauchwandschwäche in Bezug auf das Alter der Patientinnen und die Klassifikation nach Beer, ausgehend von der normalen Weite der Linea alba. Da diese Klassifikationen lediglich einzelne Aspekte der Rektusdiastase beschreiben, war es aus bauchwandchirurgischer Sicht notwendig, die hier vorgestellte umfassendere Klassifikation zu erstellen, um eine einheitliche Grundlage für nachvollziehbare Therapieentscheidungen zu schaffen. Weitgehende Einigkeit zwischen Bauchwandchirurgen und plastischen Chirurgen besteht darüber, dass eine symptomatische Rektusdiastase dritten Grades operativ korrigiert werden sollte. Plastische Chirurgen wenden gemäß der Literatur je nach Schweregrad der Rektusdiastase verschiedene Techniken an: Die einfache Plikatur der Linea alba bei leichter bis mittelschwerer Rektusdiastase, eine Plikatur und eine Onlay-Netzreparation in Fällen, bei denen eine einfache Plikatur nicht ausreichend erscheint sowie eine Sublay-Netzreparation bei schweren Fällen einer Rektusdiastase sowie die Komponentenseparation.

Gemäß der vorgestellten Klassifikation können aus bauchwandchirurgischer Sicht klare Therapieentscheidungen abgeleitet werden:

- Rektusdiastase Grad 1, W1, S0-S1 ohne Begleithernien: Physiotherapeutische Behandlung ggf. mit neuromuskulärer Elektrostimulation (NMES)
- Rektusdiastase Grad 2, W2, S1 mit (oder ohne) Begleithernien: Endoskopische Bauchwandoperationen wie MILOS, e-MILOS, ELAR
- Rektusdiastase Grad 3, W3, S2 mit Begleithernien: plastisch-/bauchwandchirurgisches Hybridverfahren

Die vorgestellten Ergebnisse bilden derzeit die ersten Erfahrungen mit der neuen interdisziplinär durchgeführten Hybridoperation. Sie sind ermutigend hinsichtlich der erzielten Symptomverbesserung, zeigen allerdings am Beispiel des tiefen Bauchwandinfektes auch die ernstzunehmenden Risiken derart ausgedehnter Bauchwandeingriffe auf. Die Konsequenz daraus müssen ein extrem standardisiertes Hygienemanagement während und nach dem ebenfalls hochstandardisierten Eingriff sowie Kenntnisse der Perfusion in jeder Gewebeschicht auf Seiten des Chirurgen sein. Weitere (Register-)Studienergebnisse werden folgen.

Literatur

1. Reinpold W, Köckerling F, Bittner R, et al (2019) Classification of rectus diastasis – a proposal by the German Hernia Society (DHG) and the International Endohernia Society (IEHS). Front Surg 6: 1
2. Nahabedian MY (2018) Management strategies for diastasis recti. Semin Plast Surg 32: 147–154
3. Emanuelsson P, Gunnarsson U, Dahlstrand U, et al (2016) Operative correction of abdominal rectus diastasis (ARD) reduces pain and improves abdominal wall muscle strength: a randomized, prospective trial comparing retromuscular mesh repair to double-row, self-retaining sutures. Surgery 160: 1367–1375
4. Köckerling F, Botsinis MD, Rohde C, et al (2017) Endoscopic-assisted linea alba reconstruction. New technique for treatment of symptomatic umbilical, trocar, and/or epigastric hernias with concomitant rectus abdominis diastasis. Eur Surg 49: 71–75
5. Mommers EHH, Ponten JEH, Al Omar AK, et al (2017) The general surgeon's perspective of rectus diastasis. A systematic review of treatment options. Surg Endosc 31: 4934–4949
6. van de Water AT, Benjamin DR (2016) Measurement methods to assess diastasis of the rectus abdominis muscle (DRAM): a systematic review of their measurement properties and meta-analytic reliability generalization. Man Ther 21: 41–53
7. Mota P, Pascoal AG, Carita A, Bø K (2018) Normal width of the inter-recti distance in pregnant and postpartum primiparous women. Musculoskelet Sci Pract 35: 34–37
8. Keshwani N, Mathur S, McLean L (2017) Relationship between interrectus distance and symptom severity in women with diastasis recti in the early postpartum period. Phys Ther 98: 182–190
9. Keshwani N, McLean L (2015) Ultrasound imaging in postpartum women with diastasis recti: intrarater between-session reliability. J Orthop Sports Phys Ther 45: 713-718
10. Keshwani N, McLean L (2015) Validity of inter-rectus distance measurement in postpartum women using extended field-of-view ultrasound imaging techniques. J Orthop Sports Phys Ther 45: 808–813

Prof. Dr. med. Henning Niebuhr
Hanse-Hernienzentrum Hamburg
Eppendorfer Baum 8, 20249 Hamburg
henning.niebuhr@me.com

Ralf Wilke

Minimalinvasive Narbenhernienchirurgie: Vom IPOM zu e-MILOS

Es ist falsch anzunehmen, dass die IPOM durch die MILOS-Methoden abgelöst wurde – vielmehr ergänzen sich beide Verfahren in ihrer Anwendung hervorragend. Der Beitrag gibt eine Übersicht über verschiedene Indikationen und Techniken.

Gegenwärtig wird die Chirurgie mit einer Fülle an neuen Operationstechniken überschwemmt, die alle mit einer beschleunigte Rekonvaleszenz des Patienten sowie mit einer sicheren Handhabung werben. Die Hernienchirurgie ist davon besonders stark betroffen, da die Hernie häufig vorkommt und bei diesem Krankheitsbild rasche operative Erfolge zu verzeichnen sind. Immer schnellere Innovationszyklen verleiten leicht dazu, altbewährte Techniken zugunsten neuerer Verfahren zu vernachlässigen. Ob sich eine neue Behandlungsmethode tatsächlich etabliert, zeigen meist erst die Zeit und die Akzeptanz der Anwender. Insofern gilt es, gegenüber neuen Techniken aufgeschlossen zu sein und diese angepasst an die örtlichen Gegebenheiten in die Versorgungsstruktur aufzunehmen.

Lange Zeit galt die retromuskuläre Sublay-Reparation als gültiges Maß aller Dinge hinsichtlich Rezidivfreiheit und physiologischer Rekonstruktion

Im Zuge der Vereinfachung vieler operativer Techniken und dem allgemeinen Trend zu minimalinvasiven Eingriffen begann die Ära der laparoskopischen Ventralhernienchirurgie 1993 mit den Arbeiten von Karl LeBlanc über die intraperitoneale Platzierung von Kunststoffnetzen [1]. Bei dieser Technik wird die Bauchdecke nicht rekonstruiert, vielmehr erfolgt eine alleinige Überbrückung des Defektes mit einem möglichst großen, intraperitoneal gelegenen Kunststoffnetz [2]. Vorteil dieser Technik war weniger die morphologische Rekonstruktion, als vielmehr die geringe perioperative Morbidität, die zu einer weiten Verbreitung der Methode führte. Auch wenn die Rezidivraten mit den konventionellen Methoden vergleichbar waren, so profitierten eher ältere Patienten, die mit dem vorrangigen Ziel der Symptombehebung behandelt wurden [3]. Die Technik brachte indes einige Begleiterscheinungen mit sich: Bedingt durch das methodenimmanente Belassen des Bruchsackes kam es zu einer vermehrten Serombildung, das für den weiterbehandelnden Arzt als Rezidivhernie imponierte und oftmals zur chirurgischen Wiedervorstellung führte. Schon früh gab es daher Bestrebungen, die Bruchlücke zu verschließen und den Bruchsack abzutragen. Dieser Entwicklungsschritt wurde als IPOM plus inauguriert und beinhaltete gleichzeitig den augmentativ-rekonstruktiven Ansatz mit Bauchwanddefektverschluss vor intraperitonealer Netzeinlage, wodurch eine breitere Auflagefläche zur besseren Netzintegration erreicht wurde und damit geringere Serom-Raten zu verzeichnen waren [4].

Jüngere, aktive und gesunde Patienten profitieren von der Wiederherstellung der Anatomie und dem funktionellen Erhalt der Bauchwand

Obwohl Reviews und Leitlinien die IPOM als effektiv und sicher einstufen, ist diese Methode mit Nachteilen behaftet. Trotz einer großen Fülle an innovativen Netzen und zahlreicher Hilfsmittel zur Fixierung derselben, bleiben Vorbehalte gegenüber intraabdominellen Fremdkörpern und traumatischen Fixationen bestehen. Infektionen, Darmadhäsionen mit Obstruktionen, Fisteln, Erosionen bis hin zu Netzmigrationen können ebenso wie



Abbildung 1_Transabdomineller Blick auf die eröffnete Rektusscheide, die verschlossene Bruchlücke und das retromuskulär eingebrachte Netz.

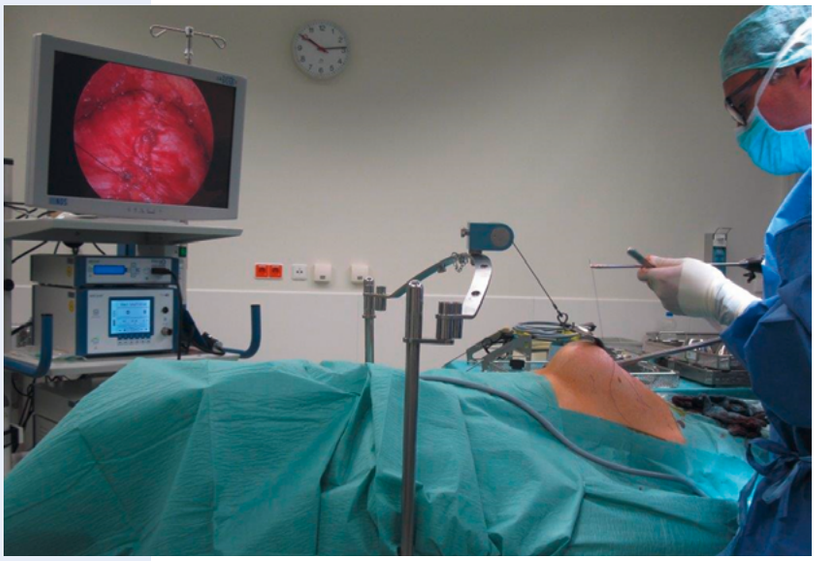

Abbildung 2_Retraktorsystem bei der MILOS-Operation zur Konditionierung der Bauchdecke und als Assistenz bei der OP.

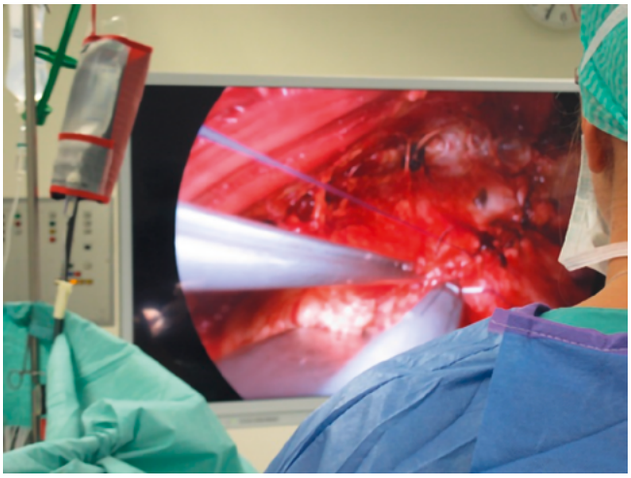

Abbildung 3_Videoassistierter Verschluss der Rektusscheide mit Gefäß- und Nervendarstellung der Bauchdecke.

chronische Schmerzen auftreten. Hinzu kommt, dass jüngere, körperlich aktive und gesunde Patienten eindeutig von der Wiederherstellung der Anatomie und dem funktionellen Erhalt der Bauchwand profitieren [5]. Tritt in dieser Patientengruppe eine versorgungspflichtige Hernie auf, so sollten eine morphologische nerven- und gefäßschonende Rekonstruktion sowie die extraperitoneale Netzaugmentation als Verstärkung der geschaffenen Reparation im Vordergrund stehen. Daher haben sich fünf Hauptkriterien einer optimalen ventralen Hernienchirurgie herauskristalisiert [6]:

- morphologisch-funktionelle Rekonstruktion der Bauchwand
- extraperitoneale Netzaugmentation
- Verzicht auf penetrierende Fixationselemente
- minimale chirurgische Zugangstraumata der Bauchdecke
- minimierte intraperitoneale Dissektion mit dem Risiko, adhärente intestinale Strukturen zu verletzen

Vorzüge der MILOS-Technik: Minimal-offener Zugangsweg, geringes Weichgewebstrauma mit anatomiegerechter Rekonstruktion und extraperitonealer Netzlage

Mit zunehmender Erfahrung bei den minimalinvasiven Techniken wurde bei kleinen und mittleren Defekten eine transabdominelle, retromuskuläre Hernienversorgung analog zum offenen Sublay-Repair erprobt. Die Zugangswege der Trokare waren die gleichen wie bei der IPOM, jedoch erfolgte eine Augmentation mit Rekonstruktion der Linea alba im Sinne einer vollständigen Augmentation (→ Abb. 1). Hier waren es die Kollegen Wolfgang Reinpold und Michael Schröder, die als Erste positive Ergebnisse publiziert haben [7]. Nachteilig war zu diesem Zeitpunkt, dass der präparatorische Aufwand höher lag als bei der konkurrierenden IPOM-Versorgung und nur kleine bis mittlere Hernien, vorzugsweise in der Medianlinie, versorgt werden konnten. Hinderlich war auch die eingeschränkte Beweglichkeit seitens des Operateurs, bedingt durch die schwierige Angulierung laparoskopischer Instrumente. Daher erfuhr diese operative Variante keine weitere Verbreitung. Indessen zeigte sich, dass die retromuskuläre Augmentation bei der modernen Versorgung von Ventralhernien ein durchaus sinnvolles und anzustrebendes Ziel ist – sofern man die hohe Rate an Wundkomplikationen verhindern kann. Hieraus entwickelte sich in der Folge die sogenannte Mini-/Less-open-Sublay-Technik (MILOS). Vorzüge dieser Technik sind der minimal-offene Zugangsweg sowie das geringe Weichgewebstrauma mit anatomiegerechter Rekonstruktion und extraperitonealer Netzlage [8]. Die MILOS-Technik bietet auch die Möglichkeit, größere Hernien anatomiegerecht zu versorgen, ohne den Zugangsweg nennenswert zu erweitern und gleichzeitig eine posteriore Komponentenseparation mit großer Netzaugmentation durchzuführen.

Als Zugangsweg dient eine zirka fünf Zentimeter lange umbilikale Inzision. Zunächst werden die Faszie dargestellt und das hintere Rektusscheidenblatt eröffnet. Von da aus erfolgt die weitere Separation nach kranial mit Darstellung des Bruchsackes und des Peritoneums. Der intraabdominelle Raum wird nach Möglichkeit nicht eröffnet. Zur Darstellung des extraperitonealen Raumes können selbsthaltende Retraktoren verwendet werden (→ Abb. 2). Mit deren Hilfe erfolgt die weitere Präparation endoskopisch. Am Rand der Bruchpforte werden zunächst auf beiden Seiten die Rektusscheiden weiter eröffnet, so dass der Muskelkörper vom hinteren Faszienblatt gelöst werden kann. Die endoskopische Sicht hilft bei der anatomiegerechten Schonung der A. und V. epigastricae und der Nervenstrukturen. Die Präparation sollte jeweils mindestens sechs Zentimeter nach lateral reichen. Proximal endet die Präparation der hinteren Rektusscheide fünf bis sechs Zentimeter weiter kranial, um auch hier die spätere Überlappung des Netzes zu gewährleisten. Im subxiphoidalen Bereich formt das Ligamentum falciforme das typische Fatty Triangle. Im suprapubischen Bereich wird die Präparation zwischen Harnblase und Symphyse abschließend ausgeweitet. Bei ausreichender Präparation kann nun das hintere Rektusscheidenblatt in Small-Bites-Technik verschlossen werden (→ Abb. 3). Nach Ausmessen der Augmentationsfläche wird das zugeschnittene Netz unter laparoskopischer Sicht in retromuskulärer Lage auf die verschlossene hintere Rektusscheide positioniert. Abschließend erfolgt der Faszienverschluss vor Einlage einer Redon-Drainage [9].

e-MILOS: Nach initialer minimal-offener Versorgung des Herniendefektes erfolgt die Präparation wie bei der Leistenhernien-TEP von präperitoneal nach kranial

Diese Erfahrungen mit der minimalinvasiven Netzplatzierung in retromuskulärer Position führten zu weiteren Modifikationen der endoskopischen Herangehensweise: Reinhard Bittner und Jochen Schwarz publizierten 2017 eine e-MILOS-Variante, bei der nach initialer minimal-offener Versorgung des Herniendefektes die weitere Präparation wie bei der totalen extraperitonealen Plastik (TEP) der Leistenhernie von präperitoneal nach kranial erfolgt [10]. Diese Technik fand schnell breite Akzeptanz – gab es doch nun eine Methode, mit der sich Narbenhernien weitgehend endoskopisch und unter minimalen subkutanen Weichgewebstraumata mit Netzen versorgen lassen. Vorteil der e-MILOS-Technik ist die großflächige Stabilisierung der Bauchwand mit Netzen – was allerdings gleichzeitig auch als Nachteil gesehen werden

eMILOS goes mini

RICHARD WOLF
spirit of excellence

EndoTORCH Lichtrohr
- speziell entwickelt für die Mini-Less-Open-Sublay-Technik (MILOS) mit Dr. med. Wolfgang Reinpold
- optimale Lichtverhältnisse für beste Übersicht bei der MILOS-Technik

ERAGONmodular mini
- das laparoskopische Instrumentensystem das jeder Herausforderung gewachsen ist
- klein. stark. modular. hinterlässt kaum sichtbare Narben

EndoTORCH & ERAGON modular mini

Das Erfolgskonzept für die Mini-eMILOS nach Reinpold.

find us on Social Media
richard-wolf.com

muss; schließlich werden durch die großzügige Präparation auch nicht von der Hernienerkrankung betroffene, gesunde Areale mit einem Netz versiegelt und sind später bei möglichen Folgeoperationen nur mit Mühe zu überwinden.
Obwohl diese Technik noch vergleichsweise jung ist, wurden bereits diverse Modifikationen publiziert. Die Durchtrennung der Linea alba mit einem linearen Staplermagazin ist einer dieser Varianten. Im Rahmen von Roboter-gestützten Operationen trennt der Stapler die vordere von der hinteren Rektusscheide durch eine Plikatur der Mittellinie und kreiert auf diese Art eine neue eine retromuskuläre Tasche [11].

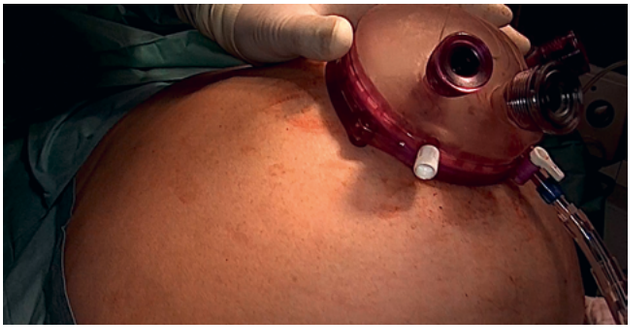

Abbildung 4_Single-Port-System als alleiniger Zugang bei der e-MILOS-Technik.

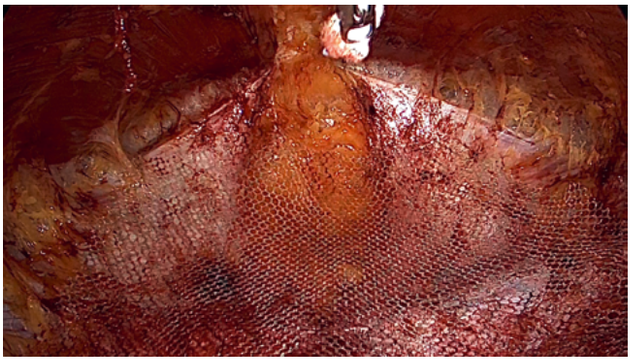

Abbildung 5_Extraperitoneale Netzplatzierung mit partiellem Verschluss des hinteren Blattes.



Abbildung 6_Sichere Darstellung und Schonung des neurovaskulären Bündels.

Nicht erwähnt wird allerdings, dass dies nur bei Patienten ohne begleitende Rektusdiastase funktioniert, da ansonsten die Klammern den Spannungsbelastungen des inneren abdominellen Druckes nicht standhalten können. Inwieweit man bei diesen Techniken überhaupt einen Verschluss des hinteren Rektusscheidenblattes benötigt, ist bislang noch nicht geklärt.
Die von uns favorisierte Variante der e -MILOS-Technik beruht immer auf einem umbilikalen Zugang, unabhängig davon, wo die Hernie lokalisiert ist. Von hier aus wird analog zum MILOS das hintere Rektusscheidenblatt separiert und ein erster retromuskulärer Raum geschaffen. Die weitere Präparation erfolgt unter endoskopischen Prinzipien mit einem Single-Port-System (→ Abb. 4). Hierbei wird in der Regel das Rektusscheidenblatt entlang der Linea alba gelöst und – je nach Befund – das Peritoneum bis nach kaudal vom Blasendach gelöst. Der spätere Verschluss der Rektusscheide wird angestrebt, kann aber bei intakten Peritoneum je nach Spannung auch nur partiell erfolgen (→ Abb. 5). Die Vorzüge dieses standardisierten Vorgehens sind die gute Übersicht und die sichere Handhabung auch bei großen und komplexen Hernien. Die optische Aufarbeitung moderner 4K-Techniken ermöglicht eine detailtreue Schonung der Gefäße und Nerven (→ Abb. 6).
Bislang basierten alle Techniken auf einen medianen Zugangsweg. Eine andere Herangehensweise ist die e-TEP (enhanced view total extraperitoneal plasty), die das Schwierigkeitslevel der Präparation nochmals erhöht. Hierbei wird ein einseitiger retromuskulärer Raum vor dem hinteren Rektusscheidenblatt bzw. unterhalb der Linea arcuata präperitoneal geschaffen, um von dort aus in die Gegenseite hinein zu operieren, das sogenannte Crossovers Manöver: So nennt sich der Wechsel über die Linea alba ins kontralaterale retromuskuläre Kompartiment, ohne dass der Operateur dabei die Peritonealhöhle eröffnet [12]. Alle Methoden basieren auf der endoskopischen Versorgung des retromuskulären Raumes,

In Kürze Es ist falsch anzunehmen, dass die IPOM durch die MILOS-Methoden abgelöst wurde – vielmehr ergänzen sich beide Verfahren in ihrer Anwendung hervorragend. Ältere, vorbelastete Patienten, bei denen Funktionalität und weniger die anatomische Rekonstruktion im Fokus stehen, sind mit der IPOM-Methode ausreichend und sicher versorgt. Jüngere Patienten mit ihrer Vielzahl unterschiedlicher Hernien und individuellen Erwartungen an die Operation sind in der Regel eher den neuen minimalinvasiven Reparationsverfahren zugewandt. Dabei steht eine große Bandbreite an Techniken zur Verfügung, deren patientengerechte, individuelle Indikationsstellung und Anwendung zukünftig einen festen Platz im Portfolio eines jeden Hernienzentrums haben sollte.

ohne dass dabei das Peritoneum eröffnet wird. Hinzu kommt eine Vielzahl an Techniken unter verschiedenen Bezeichnungen zur Versorgung einer Rektusdiastase, die eine Verstärkung der Linea alba vorsehen.

Literatur

1. Conze J, Binnebösel M, Junge K, Schumpelick V (2010) Narbenhernie – wie ist zu verfahren? Chirurgische Standardversorgung. Chirurg 81: 192–200
2. LeBlanc KA, Bellanger DE (2002) Laparoscopic repair of paraostomy hernias: early results. J Am Coll Surg 194: 232–239
3. Köckerling F, Simon T, Adolf D, et al (2019) Laparoscopic IPOM versus open sublay technique for elective incisional hernia repair: a registry-based, propensity score-matched comparison of 9907 patients. Surg Endosc 33: 3361–3369
4. Tandon A, Pathak S, Lyons NJ, et al (2016) Meta-analysis of closure of the fascial defect during laparoscopic incisional and ventral hernia repair. Br J Surg 103: 1598–1607
5. Ecker BL, Kuo LE, Simmons KD, et al (2016) Laparoscopic versus open ventral hernia repair: longitudinal outcomes and cost analysis using statewide claims data. Surg Endosc 30: 906–915
6. Köhler G (2019) Neue laparoendoskopische und minimal-invasive extraperitoneale Netzaugmentationstechniken in der Ventralhernienchirurgie. Chirurg 90: 838–844
7. Schroeder AD, Debus ES, Schroeder M, Reinpold WM (2013) Laparoscopic transperitoneal sublay mesh repair: a new technique for the cure of ventral and incisional hernias. Surg Endosc 27: 648–654
8. Reinpold W, Schröder M, Berger C, et al (2018) Mini- or less-open sublay operation (MILOS): a new minimally invasive technique for the extraperitoneal mesh repair of Incisional hernias. Ann Surg 2: 16
9. Wilke R (2019) Minimalinvasive Versorgung von Bauchwandbrüchen. Ärztebl Sachsen-Anhalt 11: 34–37
10. Schwarz J, Reinpold W, Bittner R (2017) Endoscopic mini/less open sublay technique (EMILOS) – a new technique for ventral hernia repair. Langenbecks Arch Surg 402: 173–180
11. Moore AM, Anderson LN, Chen DC (2016) Laparoscopic stapled sublay repair with self-gripping mesh: a simplified technique for minimally invasive extraperitoneal ventral hernia repair. Surg Technol Int 26: 131–139
12. Belyansky I, Daes J, Radu VG, et al (2017) A novel approach using the enhanced-view totally extraperitoneal (eTEP) technique for laparoscopic retromuscular hernia repair. Surg Endosc 32: 1525–1532

Dr. med. Ralf Michael Wilke
Klinik für Allgemein-, Viszeralchirurgie und Proktologie
Asklepios Klinikum Weißenfels
Naumburger Straße 76
06667 Weißenfels
r.wilke@asklepios.com

Der Newsletter zum Heft

Jetzt kostenfrei anmelden und heute schon wissen, was andere morgen lesen.

www.chirurgische-allgemeine.de

Prävention: Neue Herniennetze mit Silberionen

Optilene Silver Mesh Elastic und Optilene Silver Mesh LP heißen die neuen Herniennetze von B. Braun. Die antimikrobiellen Eigenschaften der eingebetteten Silberionen sollen dabei unterstützen, die Risiken mikrobieller Besiedelung und Biofilmbildung auf der Oberfläche des Netzes zu reduzieren [1]. Der Einsatz von Silber ist bereits seit vielen Jahren aus anderen Bereichen der medizinischen Versorgung, etwa bei Gefäßprothesen, als wirksam bekannt [2]. In-vitro-Testverfahren haben gezeigt, dass die Netze mit eingebetteten Silberionen vor einer Netzbesiedlung durch E. coli- und MRSA-Bakterien schützen können [1]. Bei ein bis acht Prozent der Bauchwandhernien kann es zu Infektionen kommen [3] – mit Komplikationen für den Patienten, längeren Krankenhausaufenthalten und verzögerter Wundheilung. Optilene Silver Mesh LP und Optilene Silver Mesh Elastic sind indiziert zur Reparation von Narben- und Leistenhernien. Alle eingesetzten Netze müssen im Register Herniamed dokumentiert werden.

B. Braun Deutschland GmbH & Co. KG
Alexandra Schobel
Carl-Braun-Str. 1, 34212 Melsungen
✉ alexandra.schobel@bbraun.com

1. Hohenstein Laboratories, test report no. 16.8.3.0046/Rev 1
2. Silver S (2003) Bacterial silver resistance: molecular biology and uses and misuses of silver compounds. FEMS Microbiol Rev 27: 341–53
(3) Falagas ME, Kasiakou SK (2005) Mesh-related infections after hernia repair surgery. Clin Microbiol Infect 11: 3–8

Der schnellste Weg zu Ihrem persönlichen CHAZ-Abo

chazabo@kaden-verlag.de

Der Bezugspreis beträgt € 92,–
(inkl. 7 % MwSt., zzgl. € 18,– Versandkosten)
für 10 Ausgaben (4 Einzel- plus 4 erweiterte Doppelausgaben plus 2mal CHAZkompakt).
Das Abonnement verlängert sich automatisch um ein Jahr, wenn die Kündigung nicht bis zum 31.10. schriftlich im Verlag vorliegt.
Assistenzärzte in Weiterbildung/Studenten € 46,– (bei Vorlage einer Bescheinigung des Arbeitgebers oder Kopie der Immatrikulationsbescheinigung) pro Jahr.